ICONOGRAPHIE

Nora Frulio

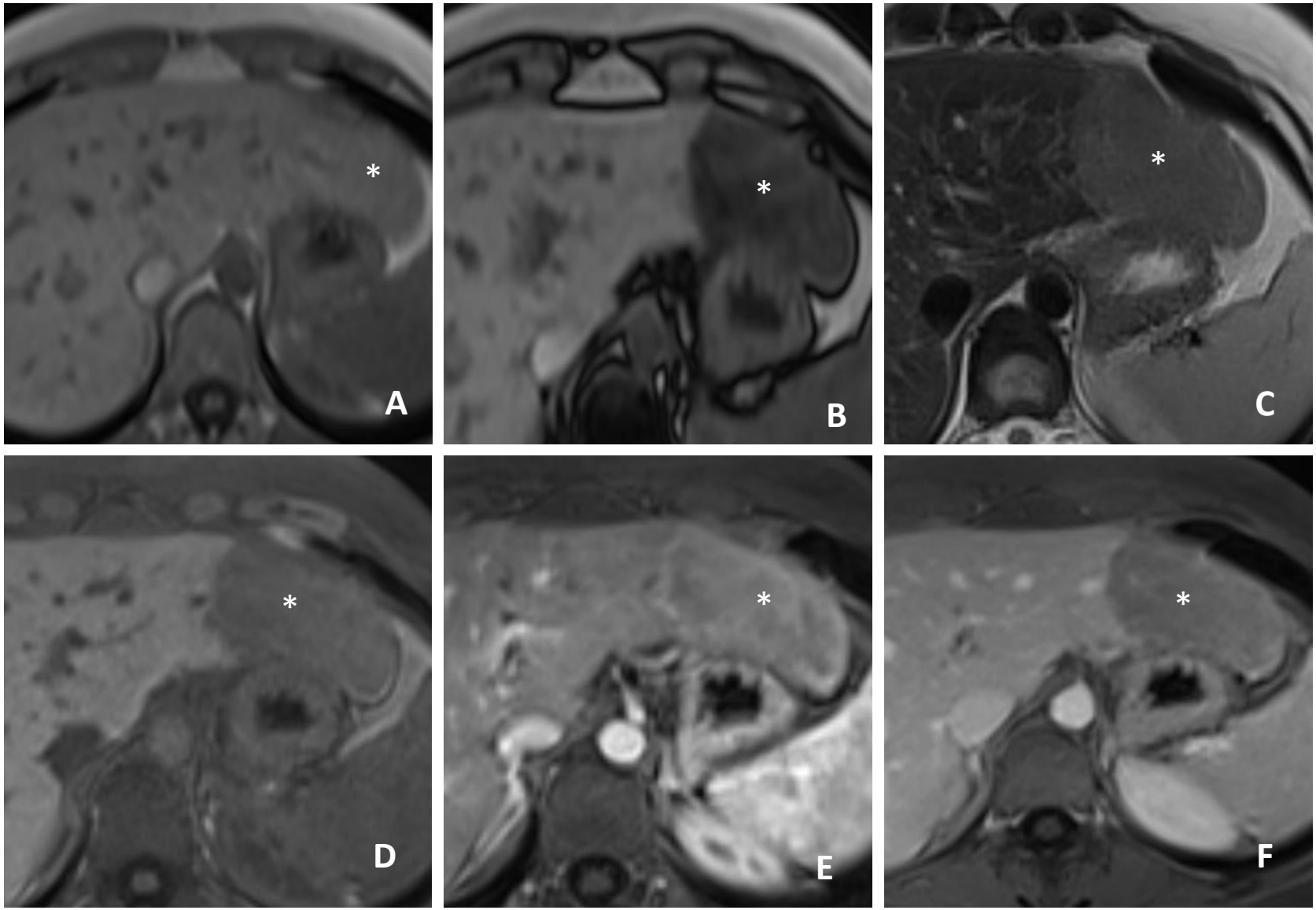
*
A
*
B
*
C
*
D
*
E
*
F

Figure 1: H-HCA typique en IRM
La lésion est située dans le segment II. Elle apparait en discret hyper signal T1(A) , et présente une chute homogène et diffuse du signal sur la séquence en opposition de phase traduisant de la steatose diffuse intra lésionnelle (B). Elle est en discret hypersignal T2 (C) et hypointense sur la sequence T1 avec saturation de la graisse (D) . Apres injection, elle se rehausse de manière faible au temps arteriel (E), et reprend son signal de base au temps portal (F).

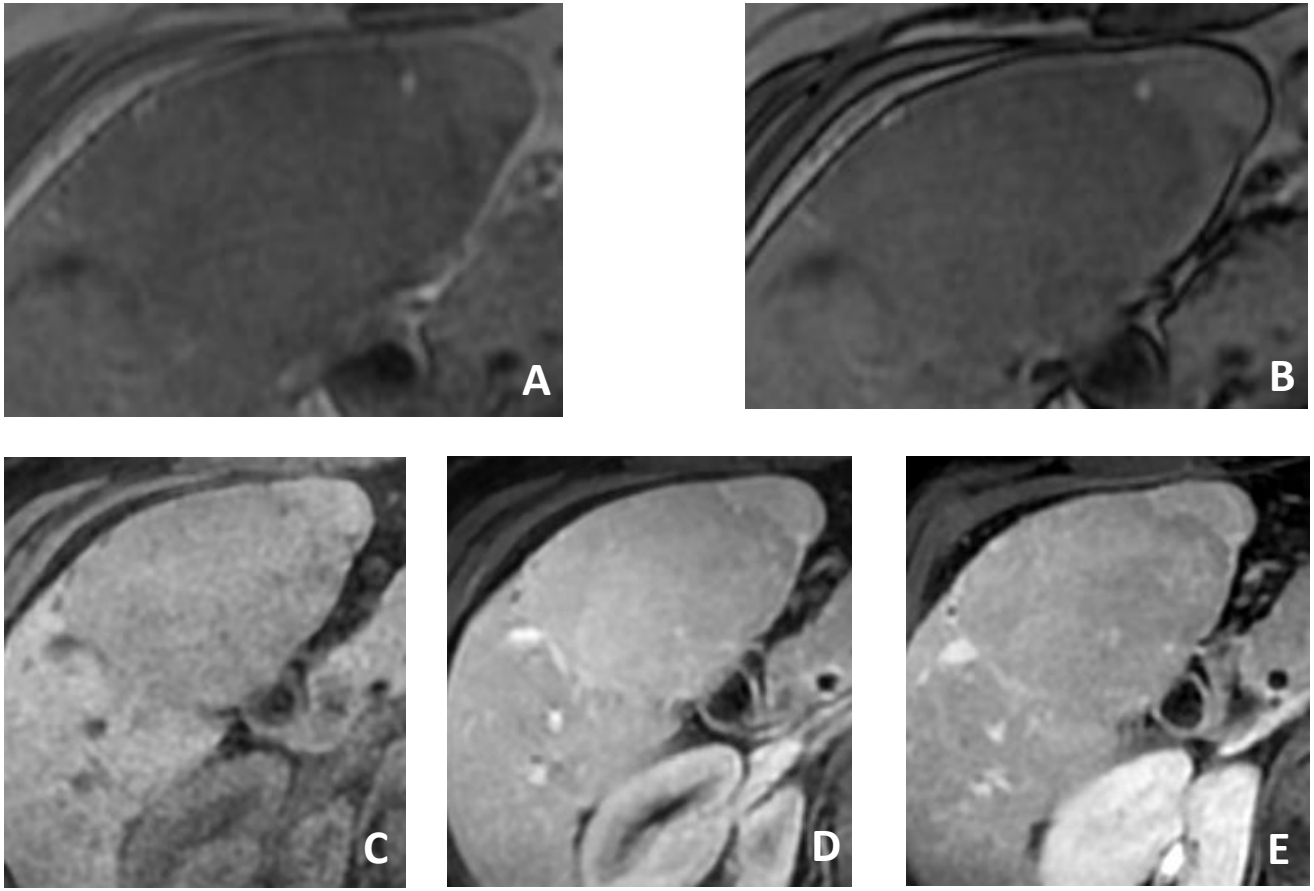
A
B
C
D
E

Figure 2 : H-HCA « faiblement graisseux » avec « pattern hypovascualaire »
La lésion présente une chute faible et peu intense du signal entre la séquence en phase (A) et opposition de phase (B). Elle est en hyposignal sur la sequence T1 avec saturation de la graisse avant injection (C), faiblement rehaussée au temps artériel (D) et reprenant son signal de base au temps portal (E) , traduisant le pattern hypovasculaire

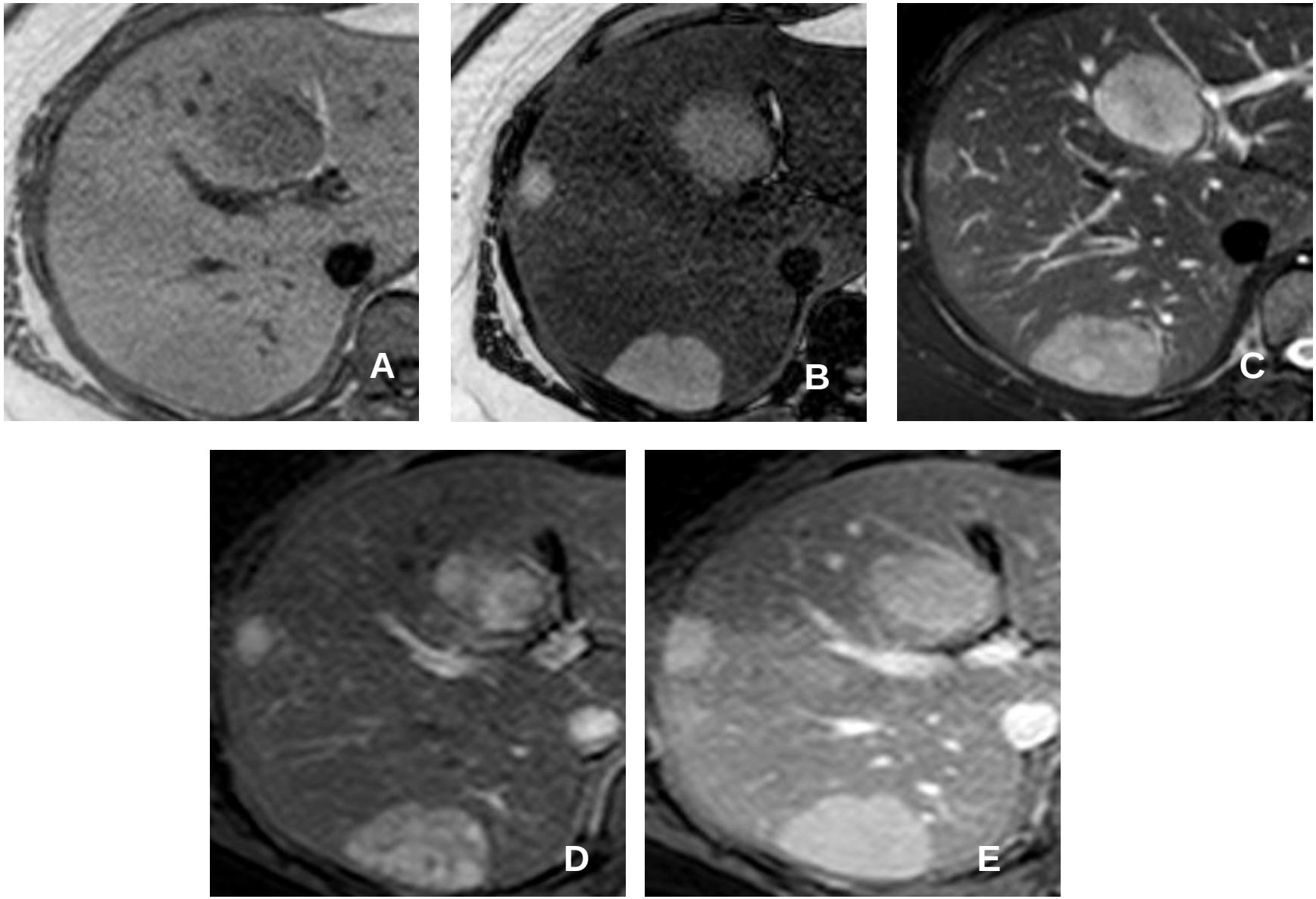
A
B
C
D
E

Figure 3 : IHCA typique en IRM
Les 3 nodules sont localisés dans le segment VII, VIII, et sous capsulaire de la jonction VII-VIII. Ils présentent les mêmes caractéristiques : en hyposignal en T1 (A), avec une chute importante du signal sur la séquence en opposition de phase du parenchyme hépatique sous- jacent traduisant une stéatose hépatique majeure (B) alors que les nodules apparaissent enhypersignal par contraste, un hypersignal T2marqué (C) , un rehaussement artériel intense (D), persistant au temps portal (E)

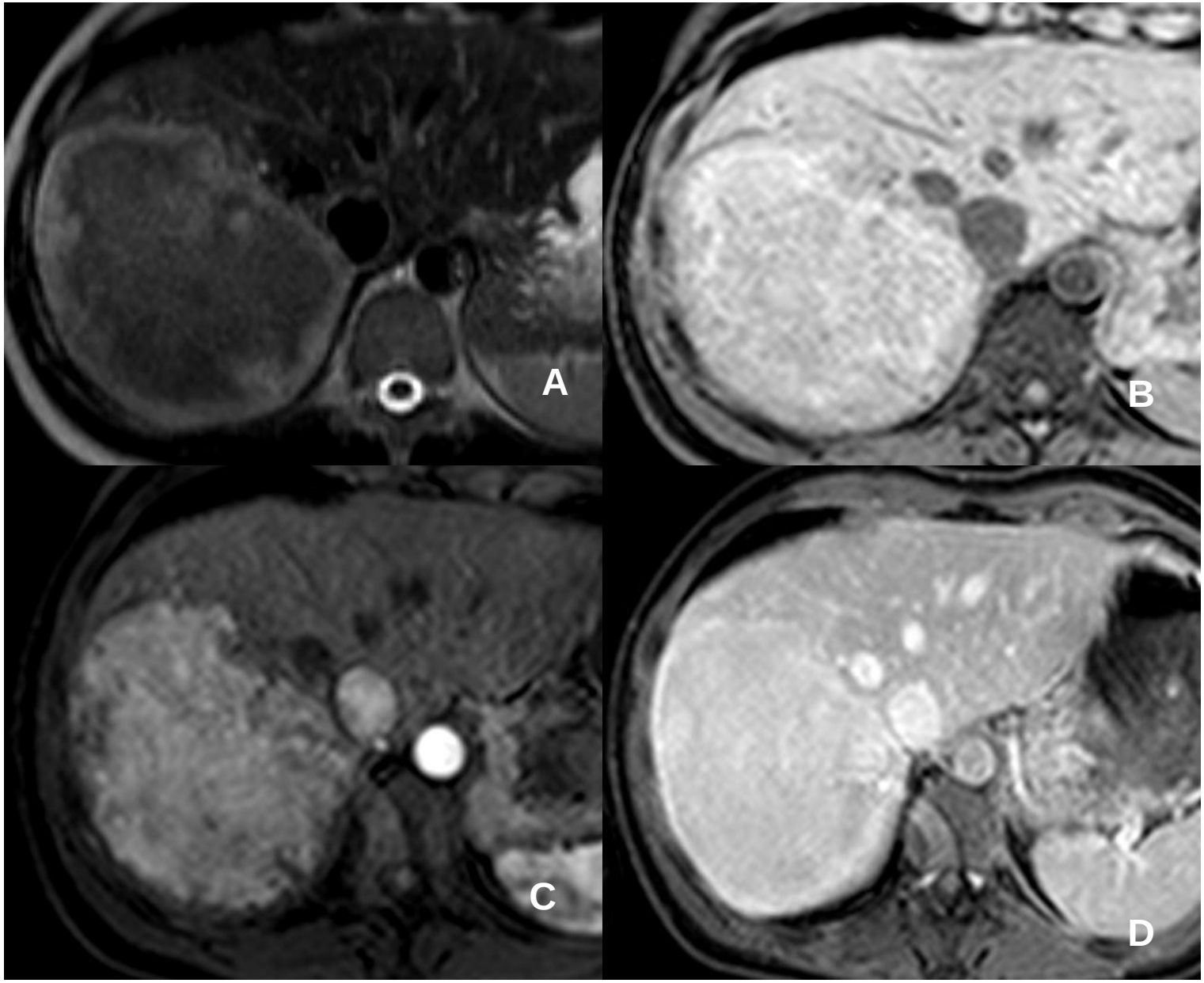
A
B
C
D

Figure 4 : IHCA en IRM, signe de l'atoll
La lesion est située dans les segments postérieurs du foie droit.
En T2, elle présente une couronne périphérique en hypersignal alors que le centre est en iso signal correspondant à un atoll (A). En T1, elle est en discret hypersignal (B). La lesion est hyperarterialisée (C), et la courronne peripherique garde le contraste au temps portal (D)

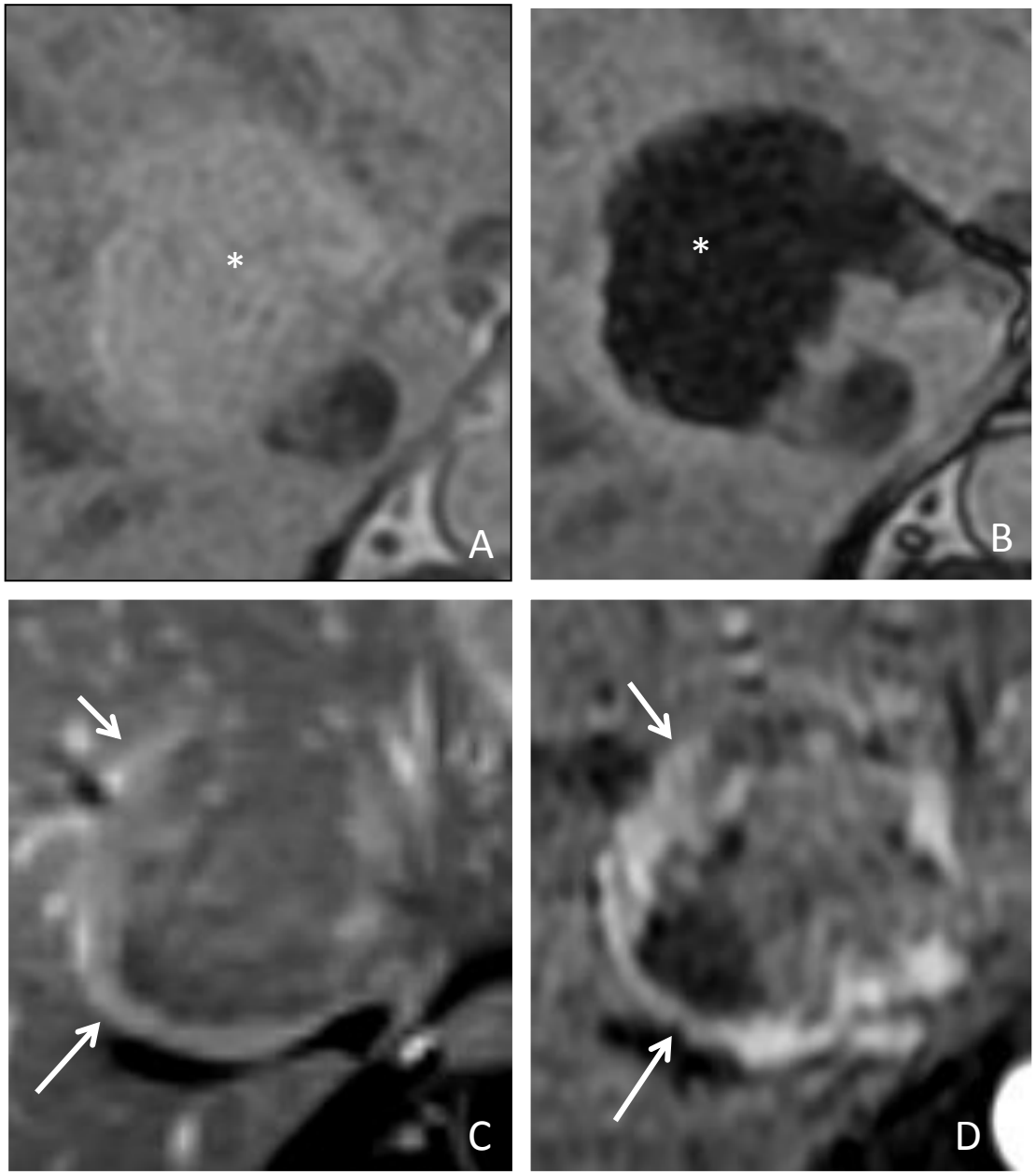
*
A
*
B
C
D

Figure 5 : IHCA riche en graisse avec « signe du croissant »
La lésion est centro hépatique. Elle est majoritairement graisseuse (*) comme en témoigne la chute du signal sur toute la partie centrale de la lesion entre la séquence en phase (A) et en opposition de phase (B). A sa périphérie, il existe une couronne partielle (⍰) en hyper signal T2 et hyper artérialisé (signe du croissant).

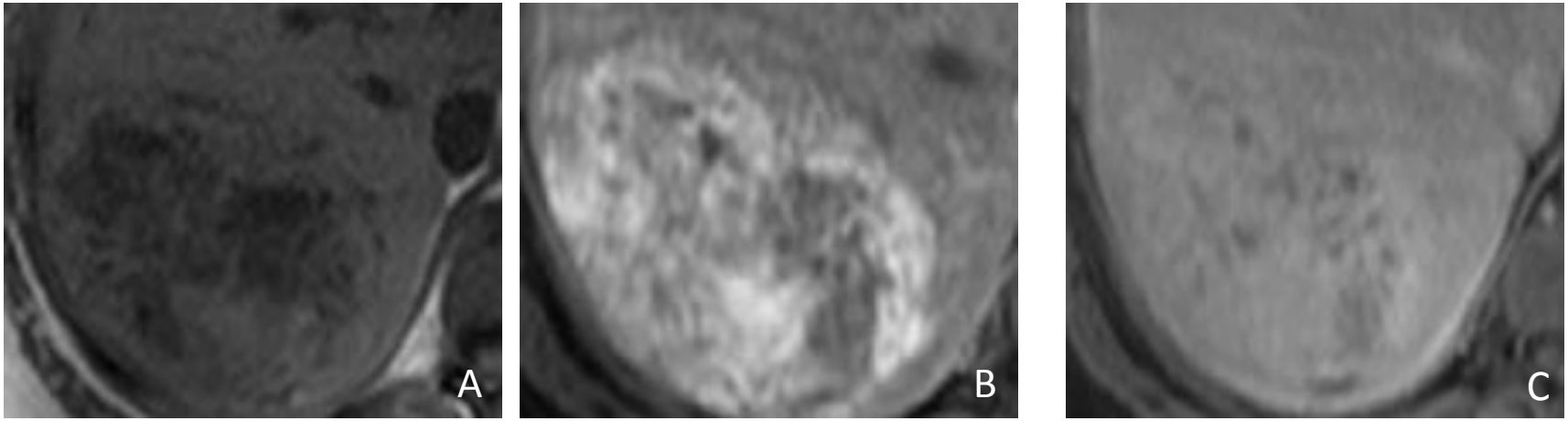

Figure 6 : Adénome muté beta catenine
Le nodule du segment VII est hétérogène en T1 globalement en discret hyposignal (A) .Il se rehausse de manière hétérogène au temps artériel (B) et reste hétérogène au temps portal (C)

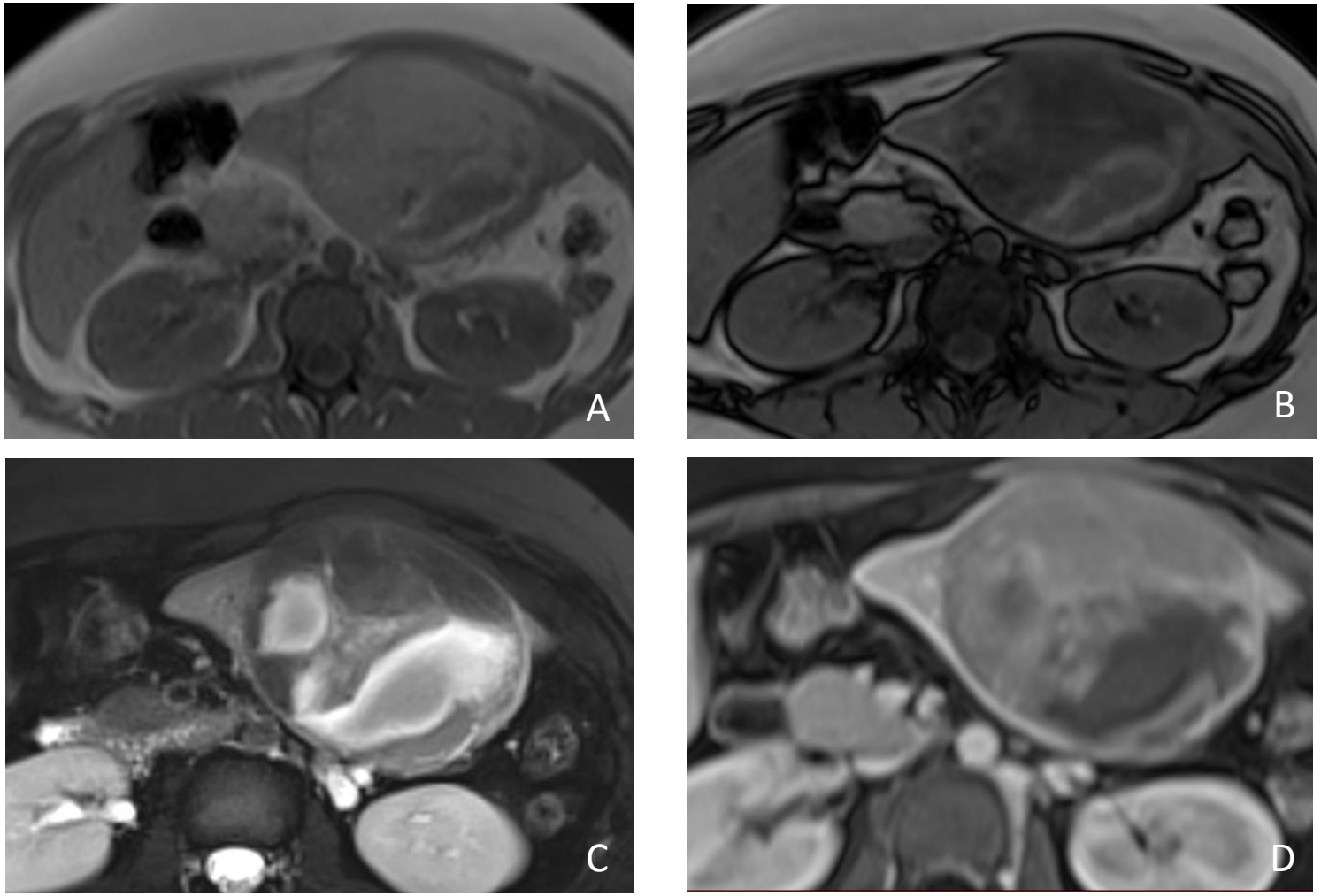
A
B
C
D

Figure 7: IRM d’un Adenome inclassé remanié
La lésion est hétérogène avec la présence d’une composante graisseuse (chute partielle du signal entre la séquence en phase (A) et opposition de phase (B). Elle est le siège de remaniement necrotico hémorragique occupant plus de 50% de la surface de la lésion en hypersignal T1 et T2, et se rehausse de manière hétérogène au temps portal (D)

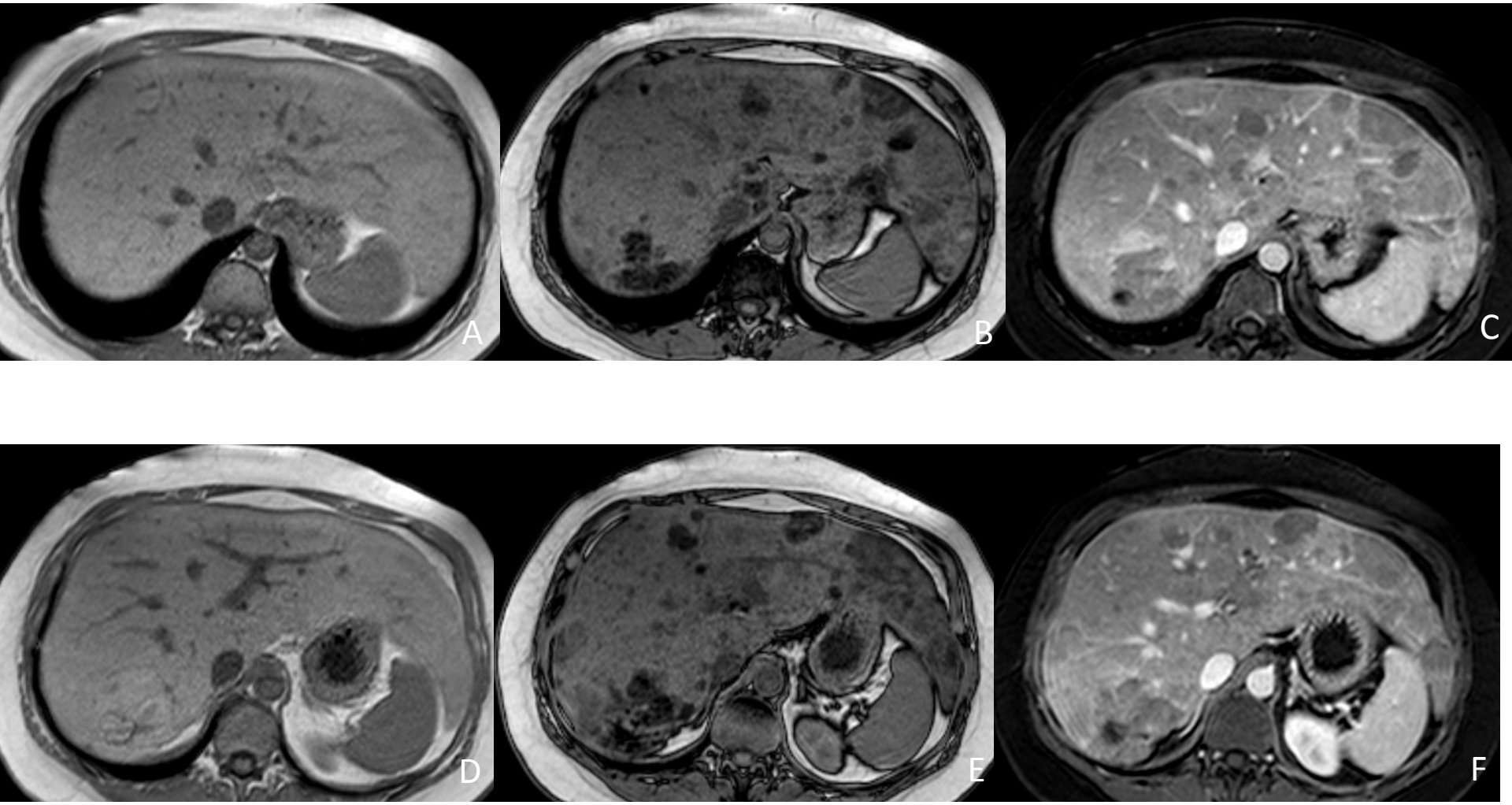
A
B
C
D
E
F

Figure 8 : IRM d’une adenomatose muté HNF1alpha.
Le foie est le siège de multiples nodules de taille variables présentant tous une chute homogène et diffuse du signal entre les séquences in phase (A –D) et en opposition de de phase (B-E) en rapport avec la présence de stéatose. Ils sont hypo vasculaires au temps artériel (C-F)

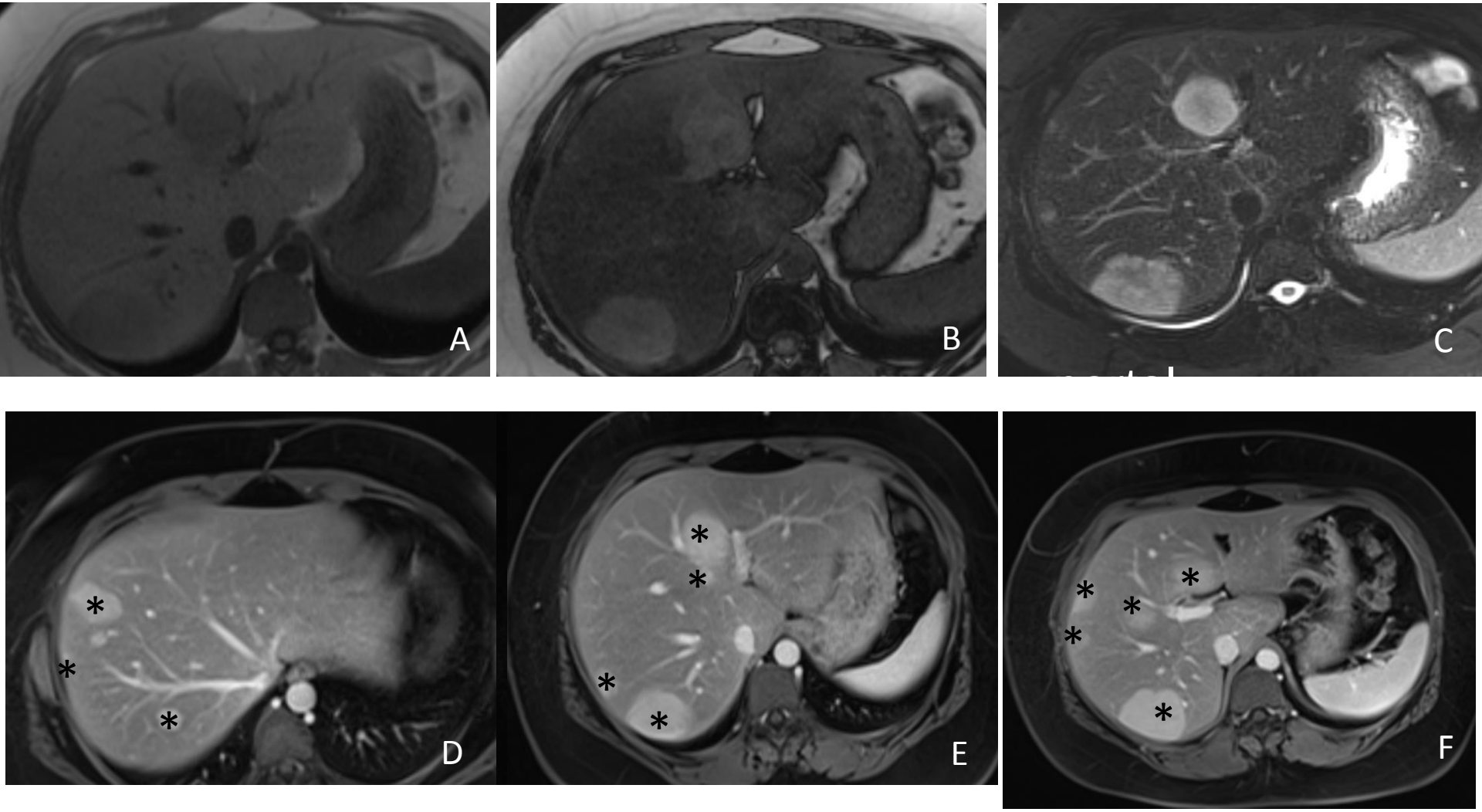
A
B
C
D
E
F

Figure 9 : IRM d’une adenomatose inflammatoire

Le foie est stéatosique se traduisant par une chute du signal entre la séquence en phase (A) et en opposition de phase (B). Il est le siège de plusieurs nodules présentant les mêmes caractéristiques de signal et de rehaussement à savoir un hyper signal T2 marqué (C) avec un rehaussement persistant au temps portal (D-E-F).

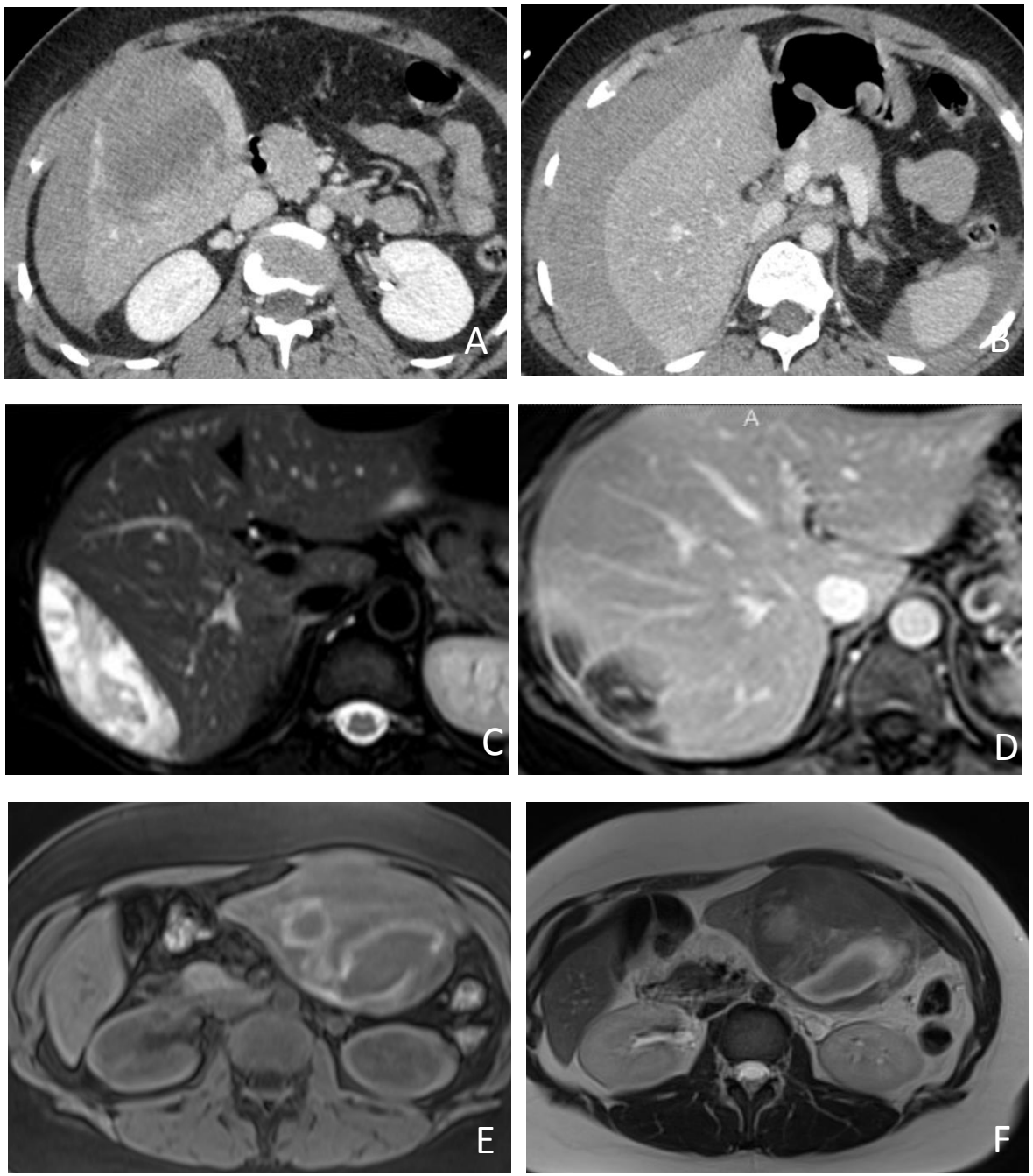

Figure 10 : Complications hémorragiques
Les complications hémorragiques peuvent être classées en 3 grades
Grade 3 : Hémopéritoine (A-B) ; grade 2 : hématome sous capsulaire (C-D) ; grade 1 : hémorragie endolesionnelle (E-F)

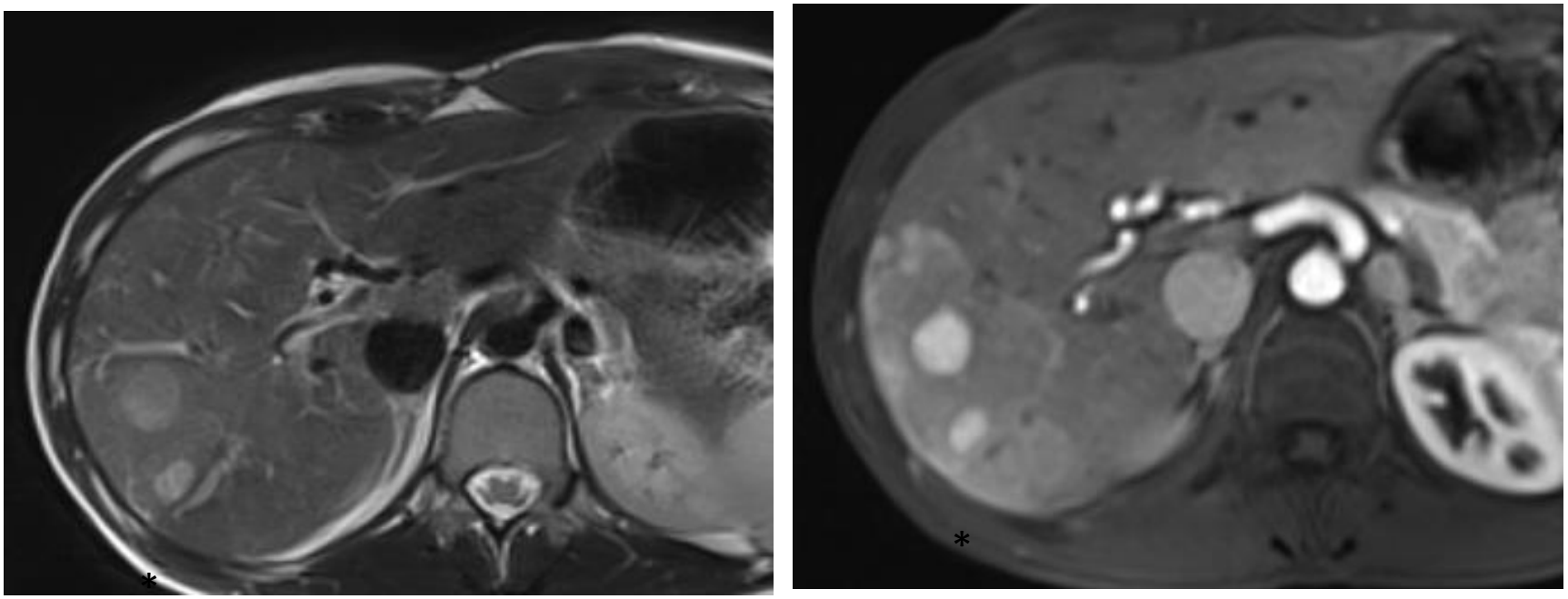

*

Figure 11 : transformation maligne au sein d'un adénome muté HNF1 alpha chez un homme de 25 ans porteur d'une adenomatose et aux antécédents de tétralogie de Fallot opérée. Il existe au sein de l'adénome muté HNF1alpha deux petits nodules en hypersignal en T2 (A) et hyper artérialisé (B) correpondant en histologie à deux foyers nodulaires de dégénérescence en CHC.