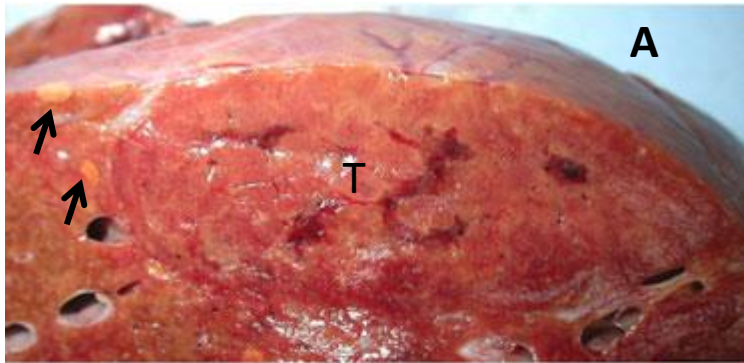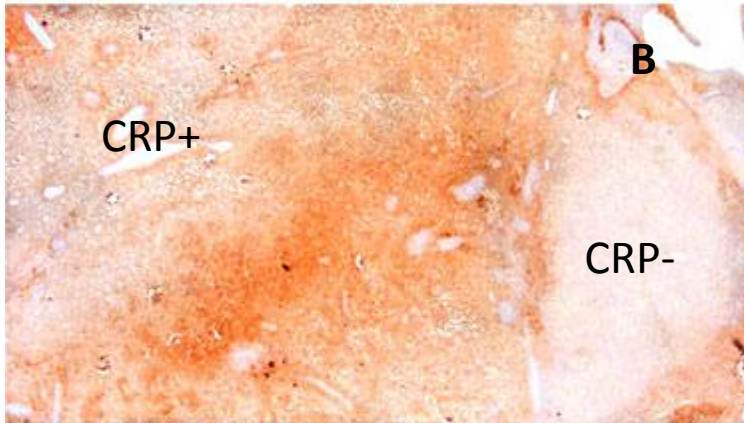
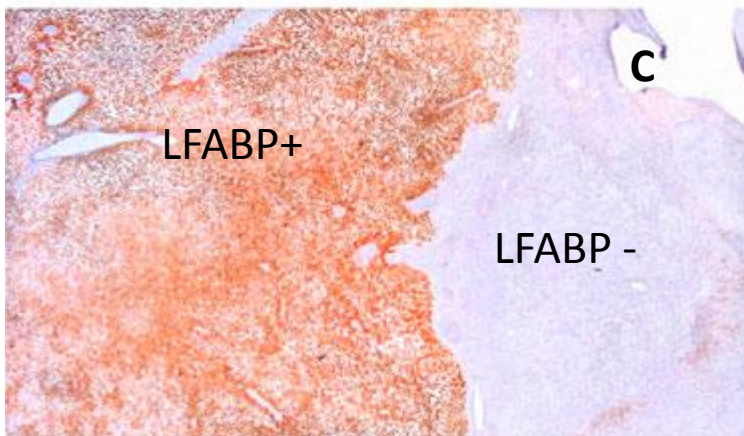


Patiente âgée de 45 ans chez qui on découvre à la suite d'anomalies des tests hépatiques une tumeur du foie gauche de 9,5 cm.



**A**, pièce opératoire: la grosse tumeur (T) avec des zones congestives plus foncées et des nodules plus claires à proximité indiquées par des flèches.



Mise en évidence de deux sous types d'adénomes hépatocellulaires au contact l'un de l'autre chez un même patient. À gauche (**B et C**) l'adénome inflammatoire (*CRP+*, *LFABP+*) correspondant à la tumeur T (A) . À droite l'adénome *HNF1 alpha* (*CRP-*, *LFABP-*) correspondant aux nodules claires indiqués par les flèches (**A**)